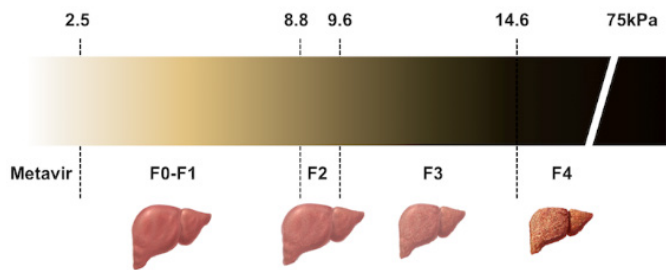


Elastografie van de lever

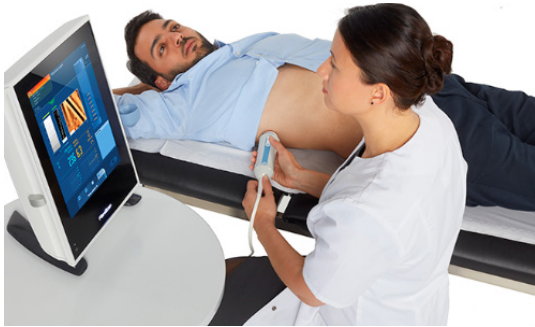Tot voor kort kon men als leverspecialist (hepatoloog/gastro-enteroloog) enkel met een bloedafname en een leverbiopsie een correcte diagnose stellen van het leverlijden. De leverbiopsie heeft als voornaamste nadeel dat men doorheen de wand van het bovenlichaam moet prikken. Dit kan lijden tot pijn en een doorprikte long (pneumothorax of klaplong). Sinds een aantal jaar bestaan er nieuwere technieken waardoor de leverbiopsie in sommige gevallen vermeden kan worden.

Fibroscan

Eén van de mogelijke manieren waarmee een inschatting kan worden gedaan van de schade aan de lever is via een Fibroscan. Met dit onderzoek wordt bepaald hoe snel echogolven zich door de lever voortplanten. Hoe sneller, hoe meer beschadiging van de lever en hoe minder elastisch de lever (hoge waarde op de Fibroscan van meer dan 12 kPa). Hoe trager, hoe minder beschadiging van de lever en hoe meer elastisch uw lever dus nog is (lage waarde op de Fibroscan).



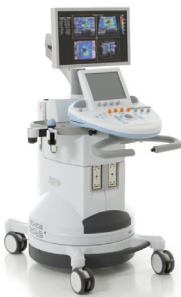Naast de elasticiteit van de lever zegt de Fibroscan ook iets over de mate van leververvetting. Dit aan de hand van een tweede waarde: de CAP-waarde. Omdat vet het echosignaal dat verstuurd wordt via de Fibroscan zal verstoren, wordt de mate van ‘verstoring’ van dit signaal gemeten. Vanaf een waarde van meer dan 250 db/m spreken we over vervetting van de lever.



ShearWave

Een tweede manier waarop de stijfheid of elasticiteit van de lever kan worden gemeten is via de ShearWavetechnologie.

Hierbij wordt een techniek gebruikt met geluidsgolven: op echobeelden wordt een stukje lever aangeduid waarop een elasticiteitsmeting wordt uitgevoerd van de lever. Je krijgt ook een waarde uitgedrukt in kPa. Ook hier geldt: hoe hoger de waarde, hoe minder elastisch en dus hoe harder de lever, hoe meer littekenweefsel op de lever.



Uitvoering van de onderzoeken

De uitvoering van de Fibroscan en de ShearWave is redelijk gelijkaardig. Beide onderzoeken zijn pijnloos en duren ongeveer 10 minuten.

Beide onderzoeken worden uitgevoerd terwijl u op uw rug ligt met de rechterarm achter het hoofd. Er zal eventueel worden gevraagd om uw bovenlichaam lichtjes te kantelen naar de linkerzijde zodat de ruimte tussen de ribben rechts wat breder wordt.

Er wordt gel aangebracht tussen de rechterribben en de echografiesonde wordt ter hoogte van het rechterribbenrooster aangebracht. Er wordt een klein beetje tussen de ribben geduwd om een optimale visualisatie van de lever te bekomen.

Bij de Fibroscan wordt gestreefd naar 10 gelukke metingen, bij de ShearWave zijn 3 tot 4 metingen voldoende.

Voor deze onderzoeken moet u **4 uur nuchter** zijn. Dit betekent dat u 4 uur niets gegeten of gedronken mag hebben voor dit onderzoek.

Beperkingen

Het is mogelijk dat de Fibroscan of de ShearWave een vals beeld geven of dat de onderzoeken moeilijk uitvoerbaar zijn bv. bij aanwezigheid van ascitesvocht, de aanwezigheid van veel vetweefsel in de buik, enz. Soms is een leverbiopsie dan toch nog noodzakelijk is. De elastografie is eerder richtinggevend, maar kan de leverbiopsie (nog) niet volledig vervangen.

Resultaten

De resultaten van een Fibroscan en een ShearWave kunnen direct met u besproken worden.